



Qualitätsring Bildgebende Diagnostik Bonn

Bildgebung Schultergelenk

Gastreferent: OA Dr. A. Schmitz

Orthopädische Universitätsklinik, Bonn



QUALITÄTSRING BILDGEBENDE DIAGNOSTIK BONN

- Qualitätszirkel entsprechend KV Richtlinien.
- Moderator: Priv. Doz. Dr. med. M. Vahlensieck
- Fortbildung 1. Montag im Monat
- AIP Anerkennung
- Von der Akademie für Fort- und Weiterbildung in der Radiologie der DRG und des BDR empfohlen (2 Kreditpunkte).
- Bankverbindung: Sparkasse Bonn (BLZ: 38050000)
Kontonummer "Qualitätsring Radiologie": 47008172



SPONSOREN

- Nycomed
- Dr. Wolf Beckelmann und Partner
- Kodak
- Schering
- Byk-Gulden
- Philips

Akademie
für Fort- und Weiterbildung in der
Radiologie

Das
CME-Programm

CME-Gesellschaft der Akademie



Akademie für Fort- und Weiterbildung
61283 Bad Homburg
Postfach 1336

Tel.: 06172 488585

AIP:

Teilnehmerliste

Teilnahmebescheinigung



INTERNETVERFÜGBARKEIT

**Einführungsvorträge und
Protokolle sind im Internet
abrufbar**

URL:

<http://www.Radiologische-Gemeinschaftspraxis-Bonn.de>



MRI - From Basic Knowledge to Advanced Strategies

Musculoskeletal MRI: Shoulder

PD Dr. M. VAHLENSIECK, BONN



CC Shoulder MRI

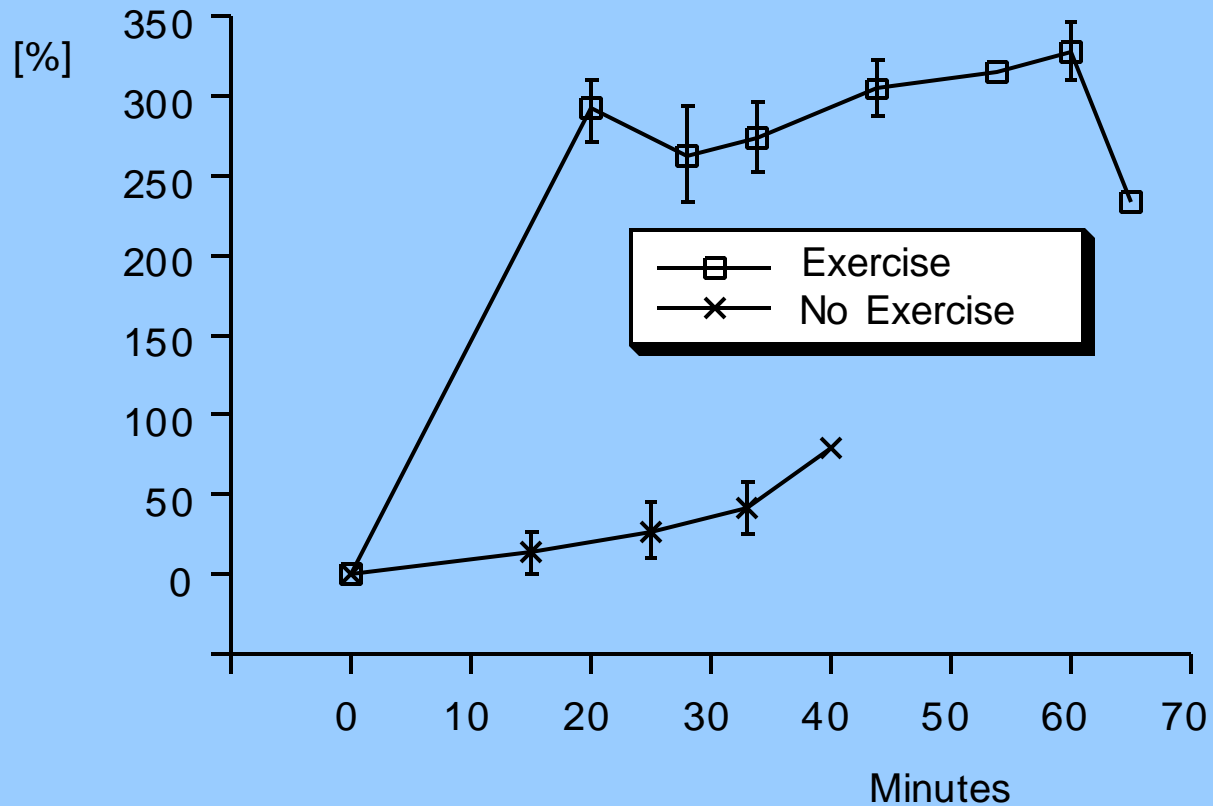
M. Vahlensieck

- **Anatomy**
- **Impingement**
- **Instability**
- **Various Pathology**



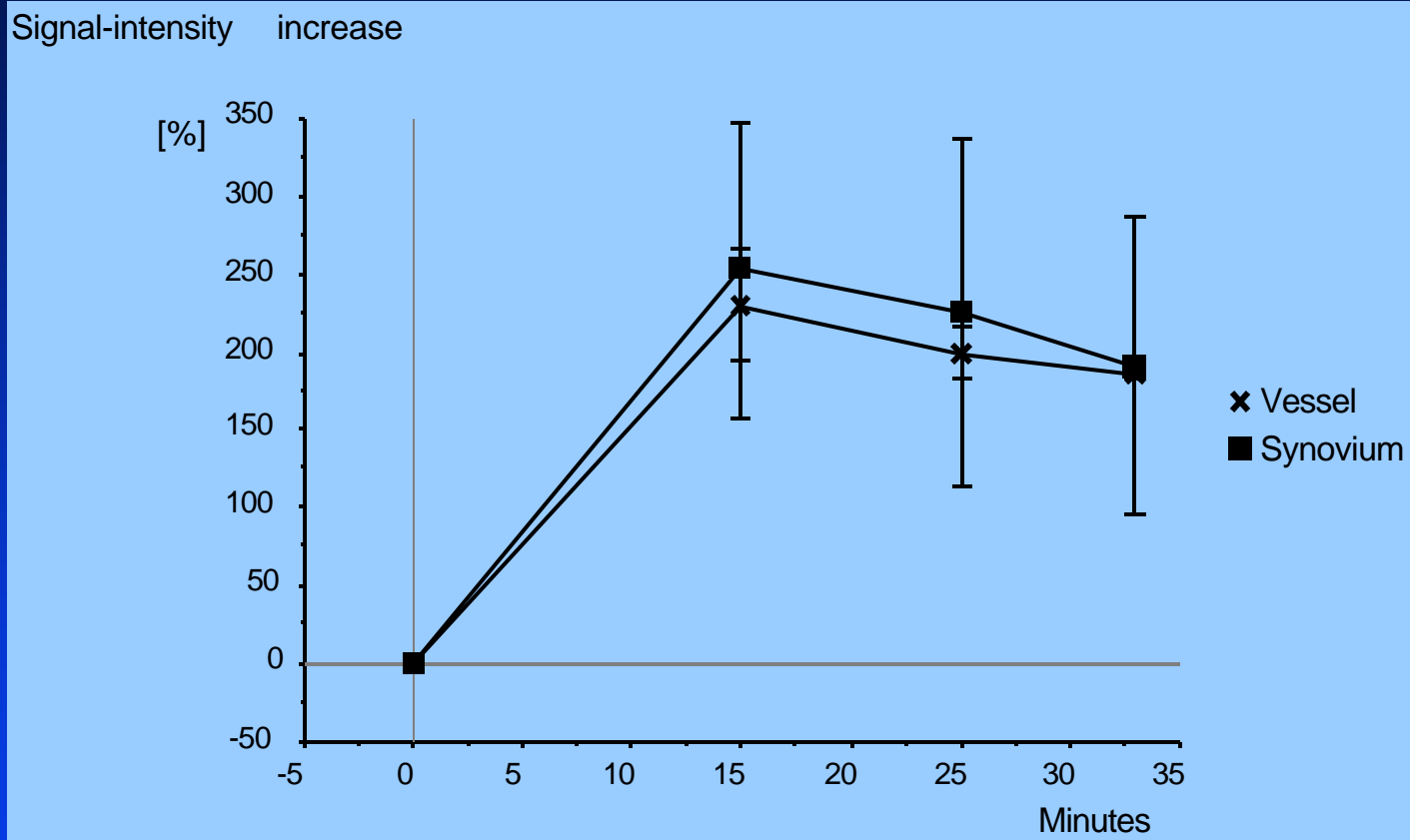
Indirect MR-Arthrography

Signal-intensity increase



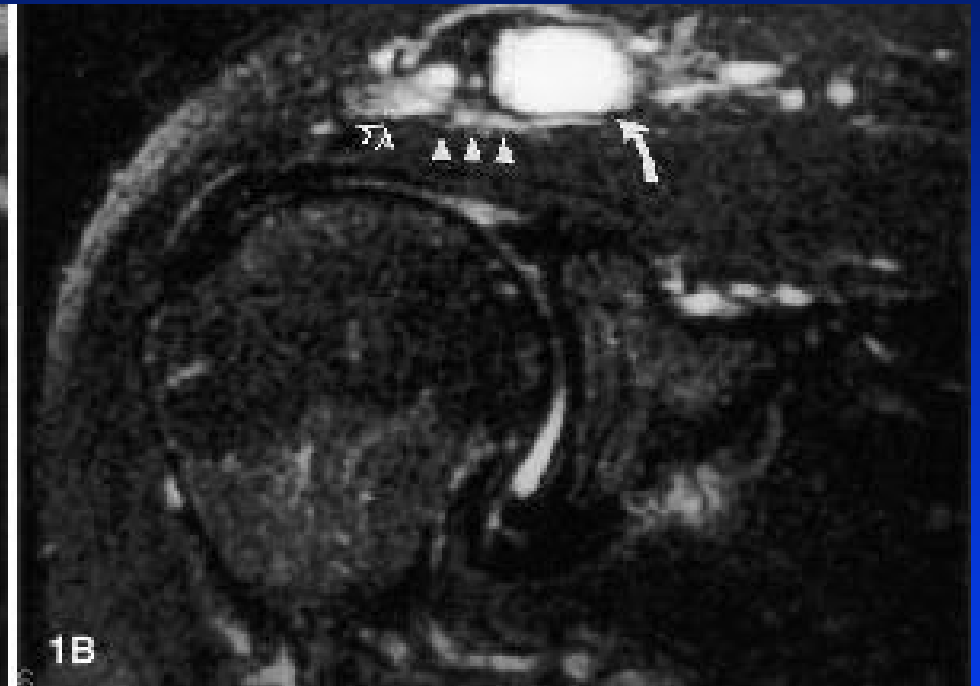
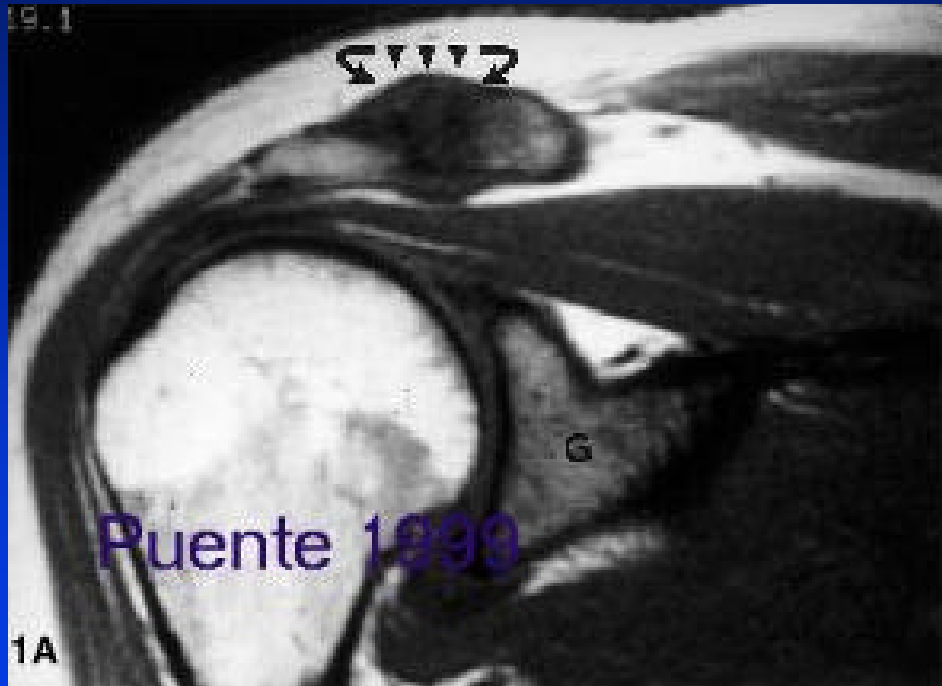

Indirect MR-Arthrography



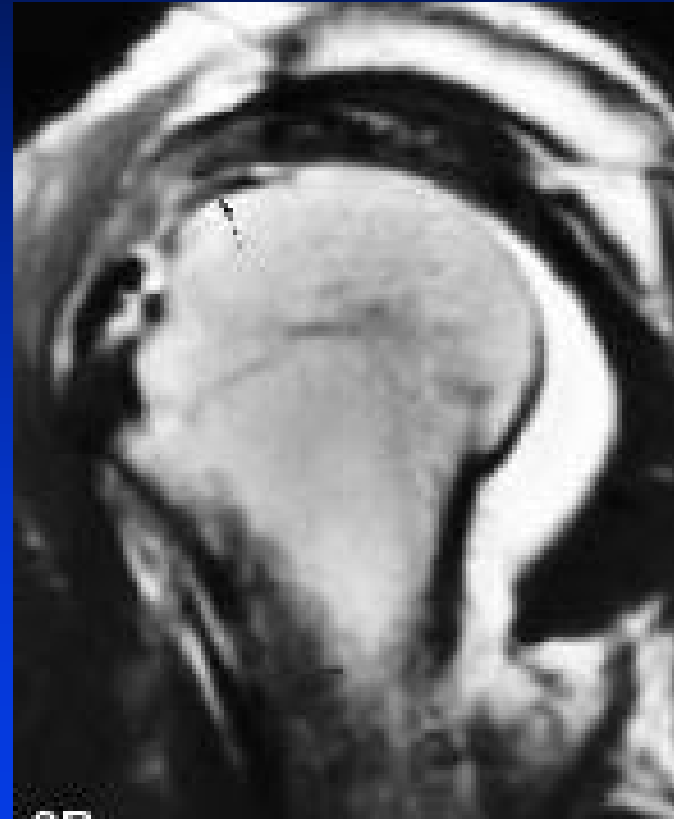
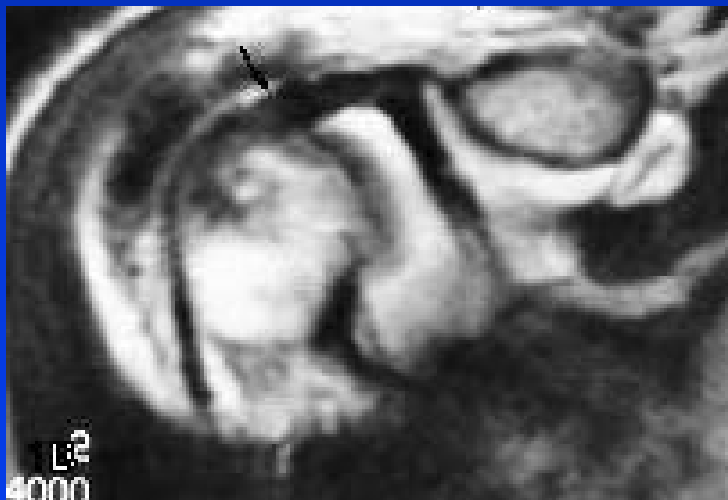
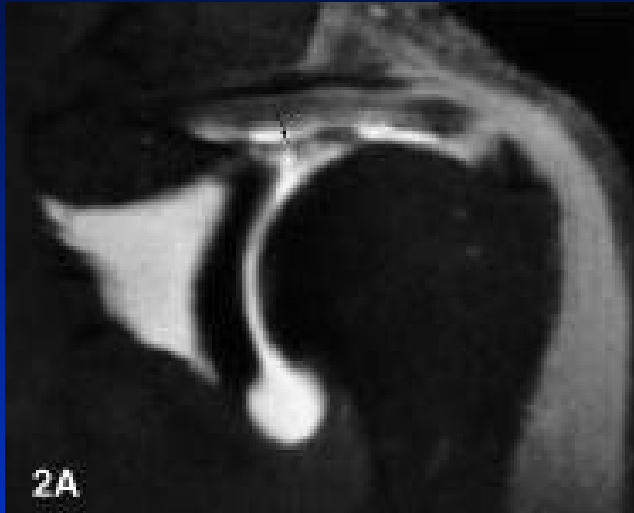
Traumatic „Osteolysis“ (Activated Osteoarthritis)



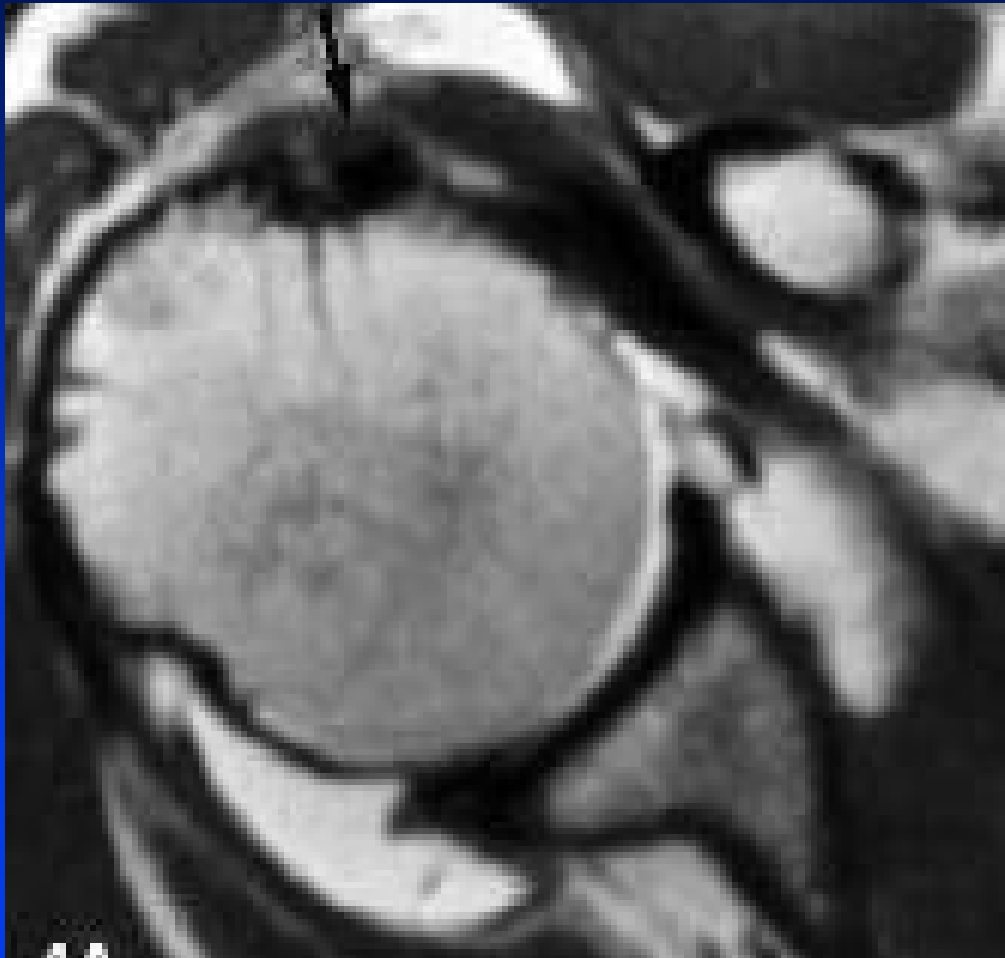

Biceps Long Head Tendinitis Intraarticular (Horizontal) Portion





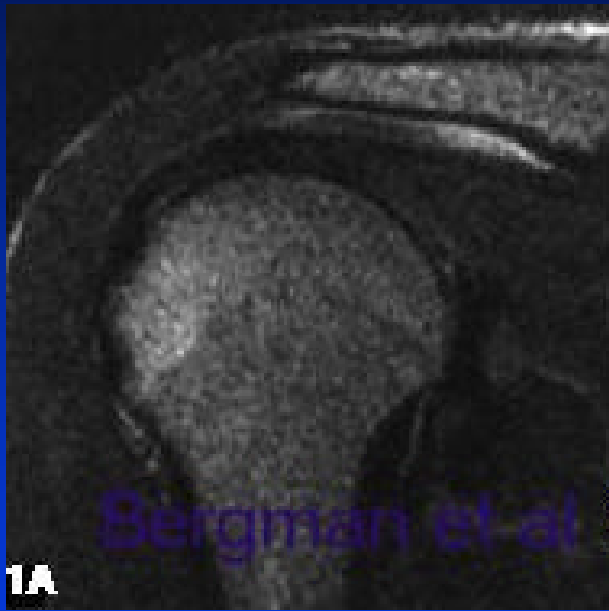
Biceps Long Head Tendinitis Intertubercular Portion



Gückel, Skeletal Radiol 1998

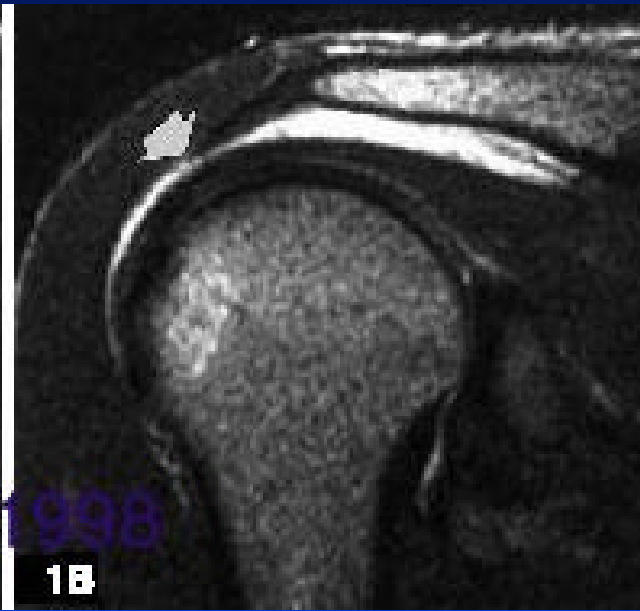

Posttherapeutic Shoulder MRI



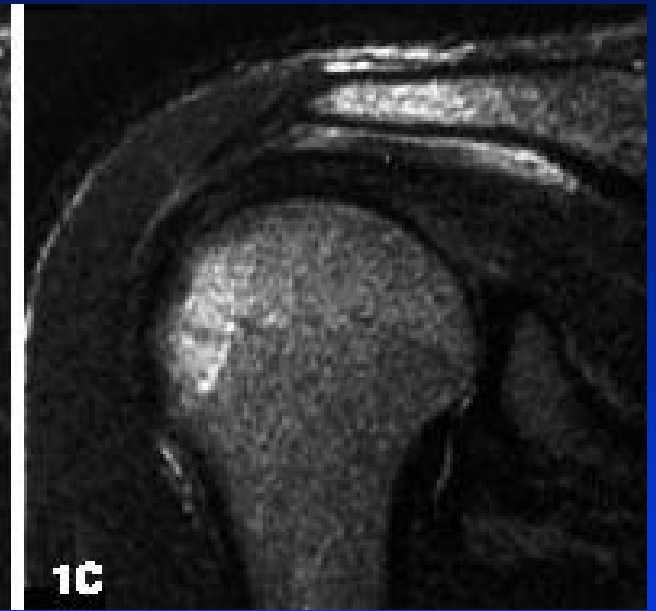1A

Preinjection



1B

Postinjection

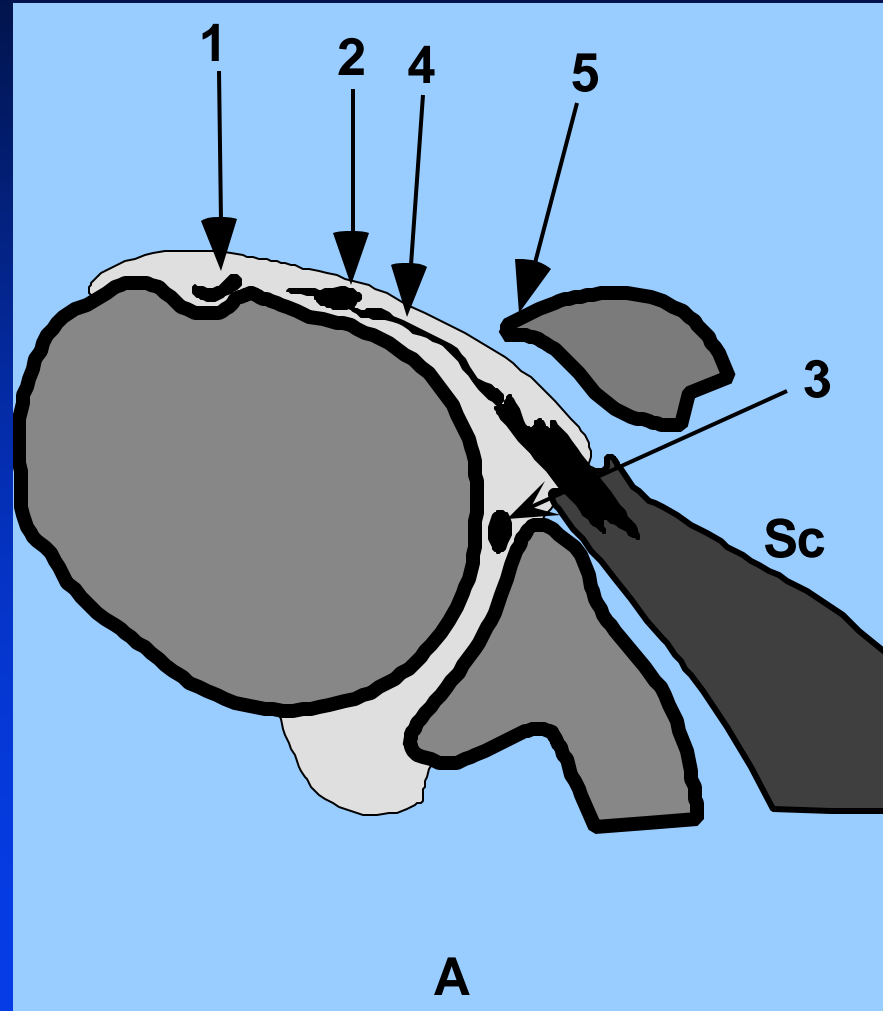


1C

10 Days Postinjection



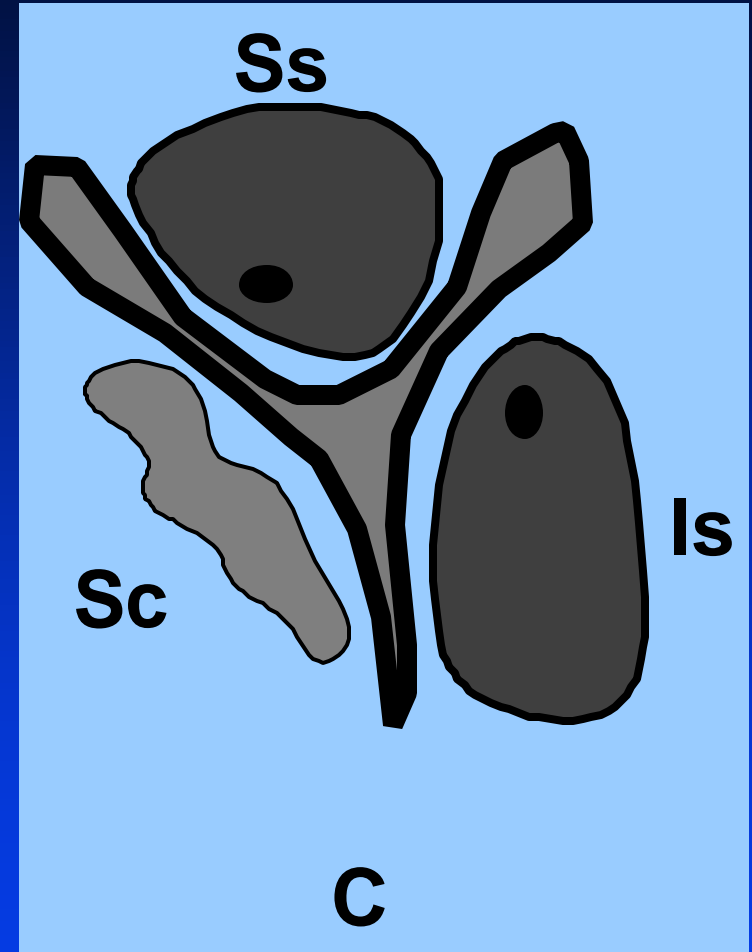
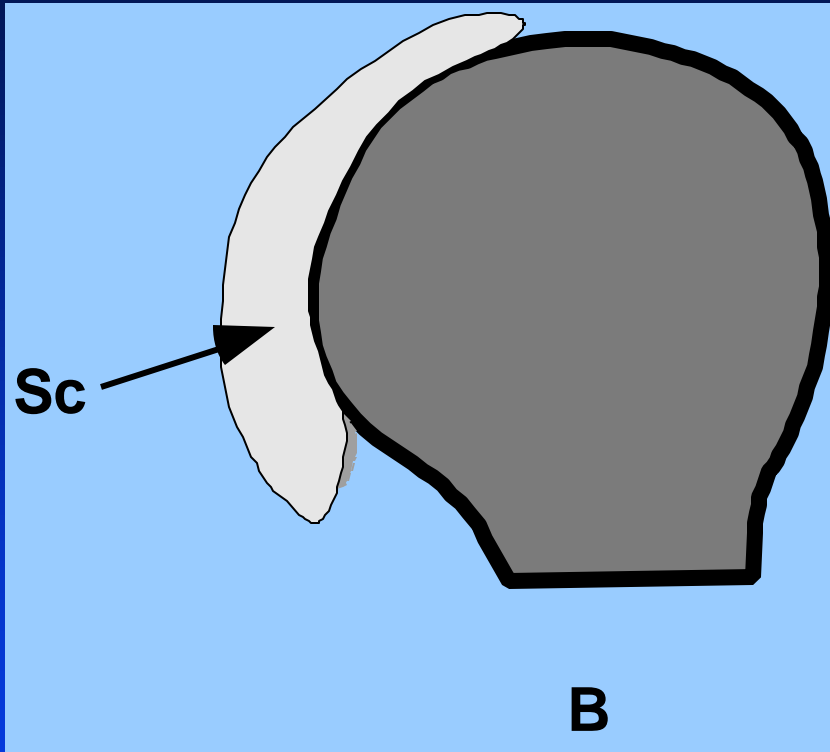
Subscapularis Tear



Axial



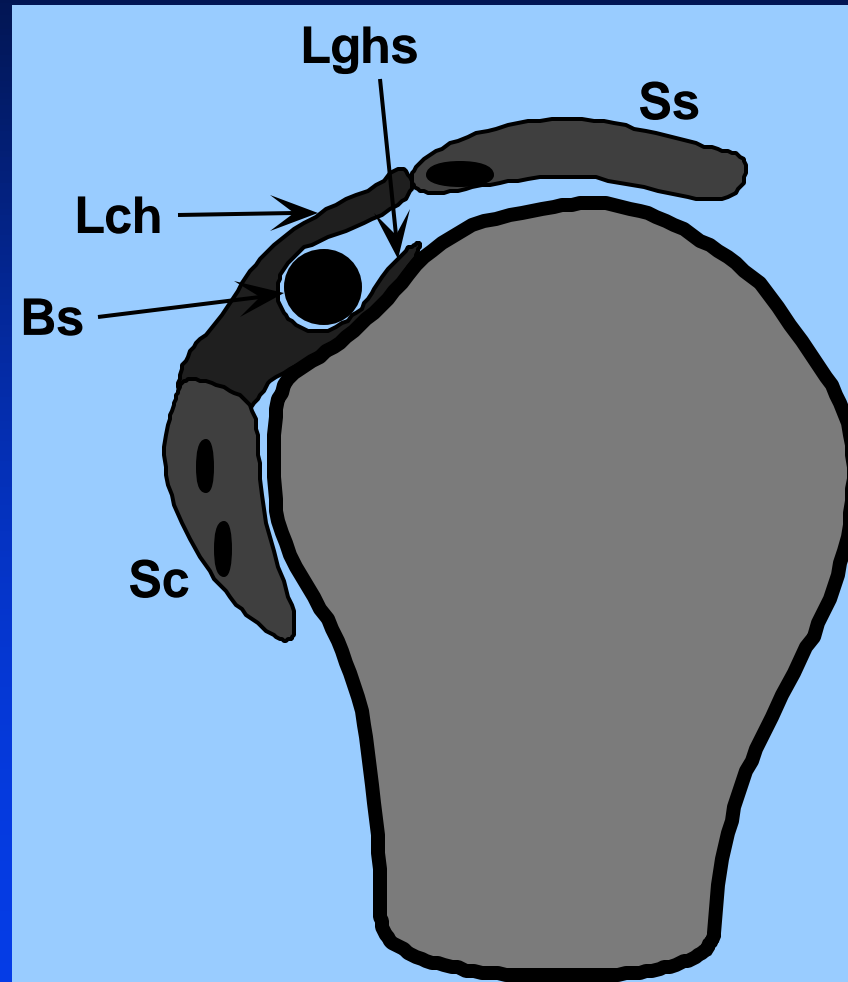
Subscapularis Tear



Oblique Sagittal



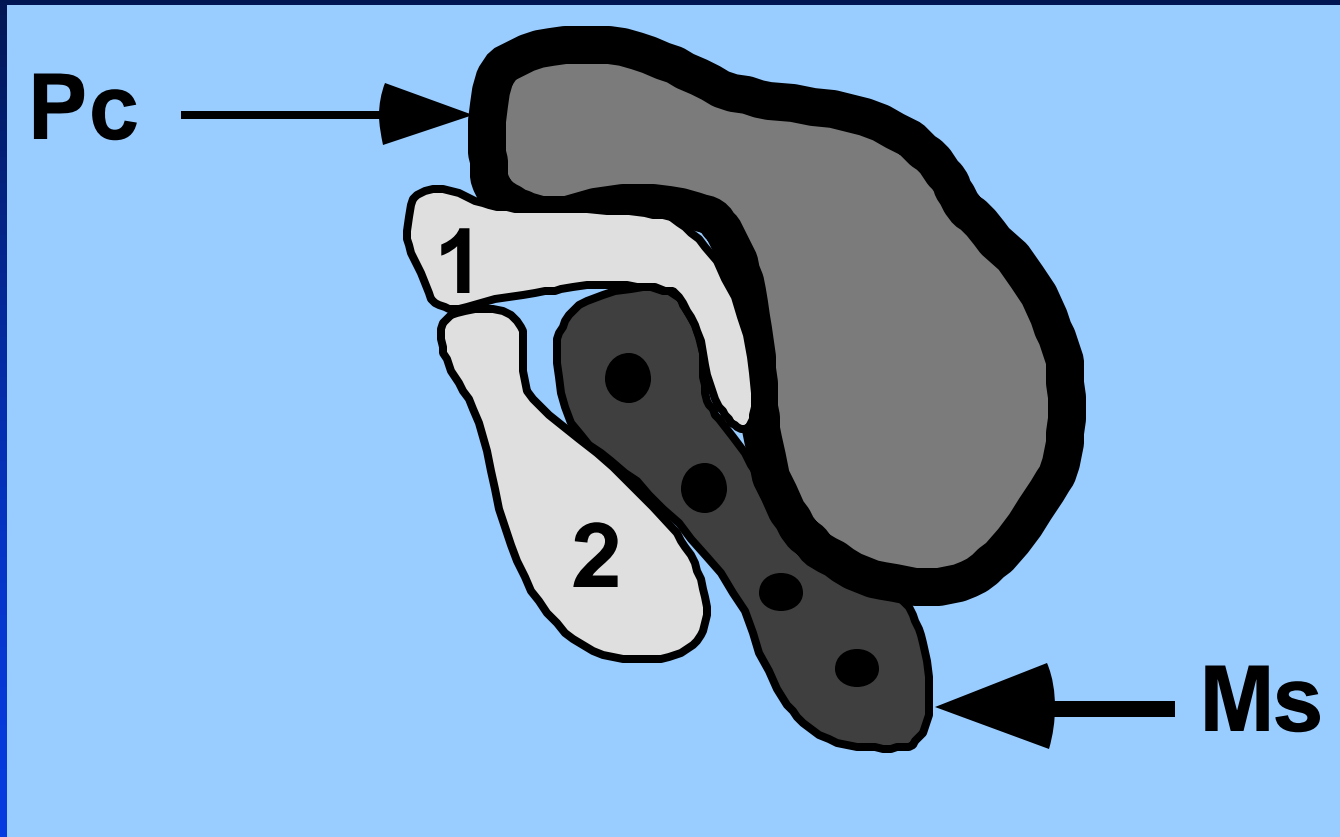
Bicepstendon Pulley



Oblique Sagittal



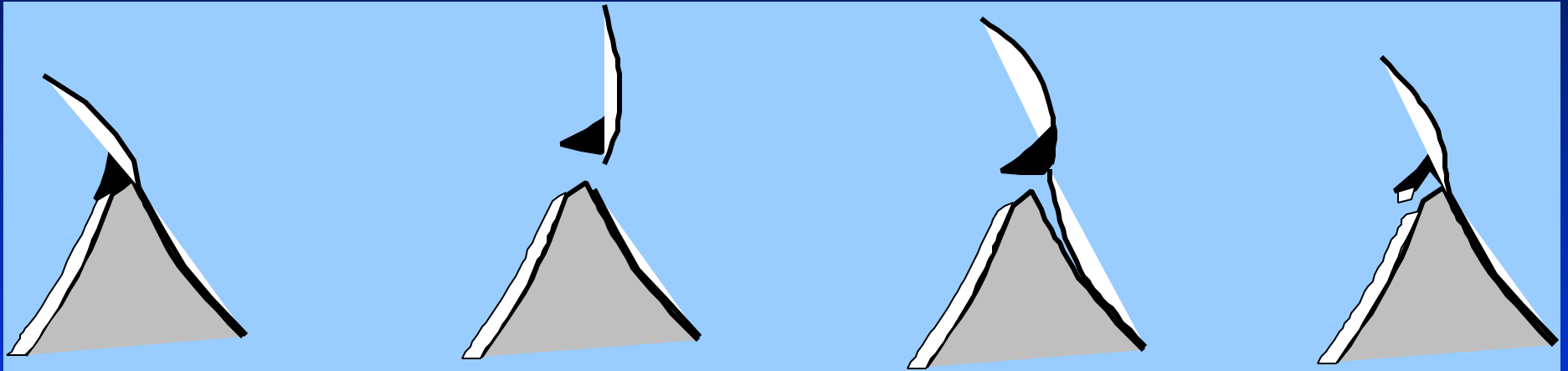
Subcoracoid Bursa



Oblique Sagittal



Glenoid Labrum Tears



Normal

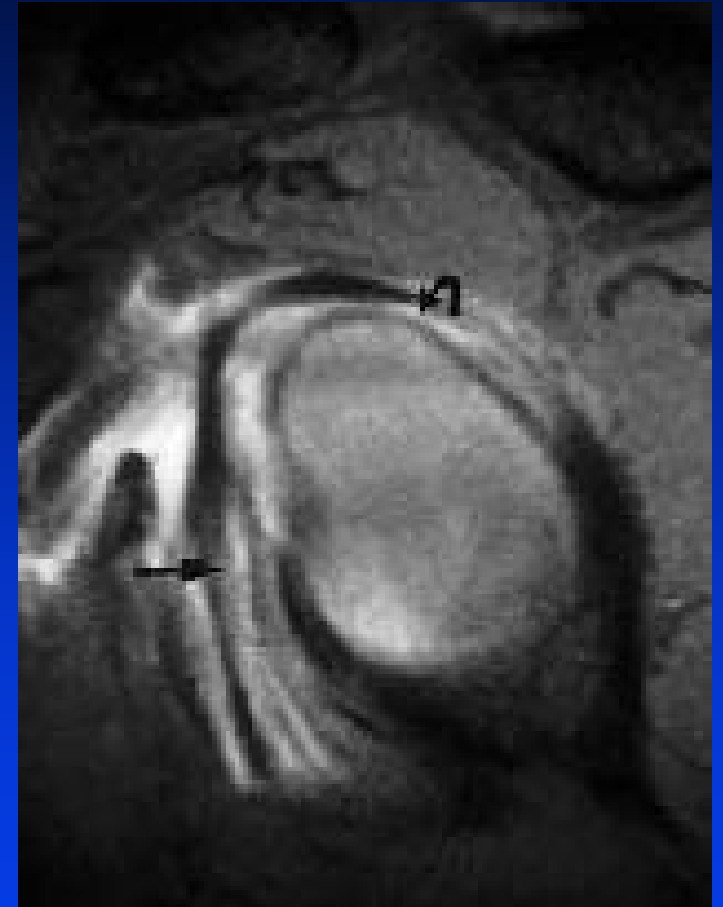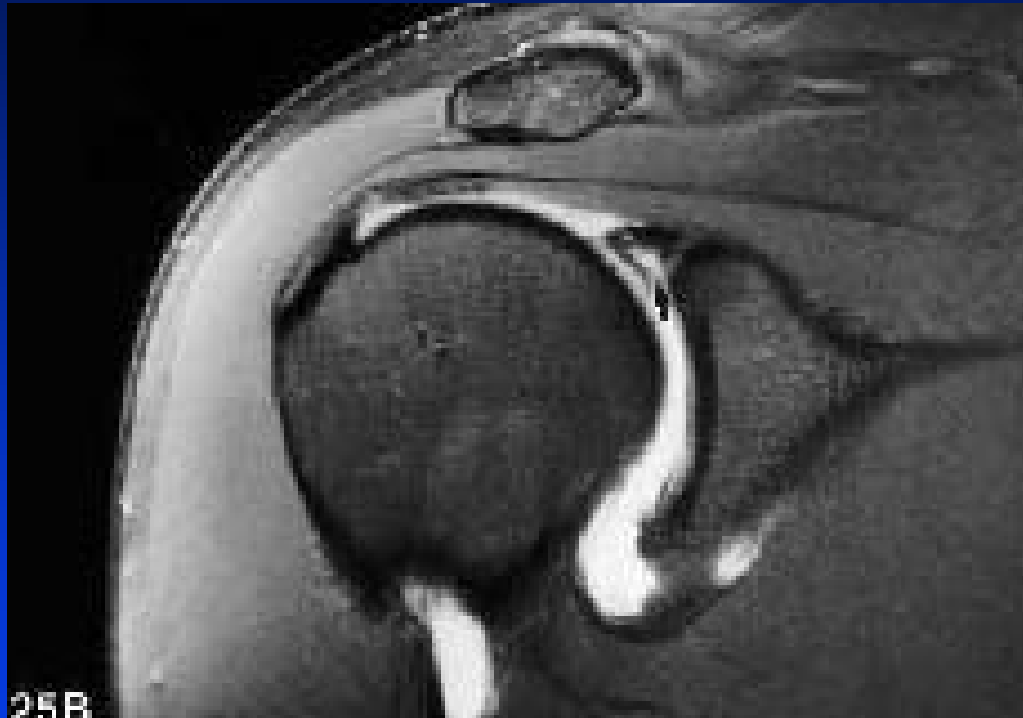
Bankart

ALPSA

GLAD



SLAP-Lesions



Shankman, Skeletal Radiol, 1999



Glenoid Labrum Tears

